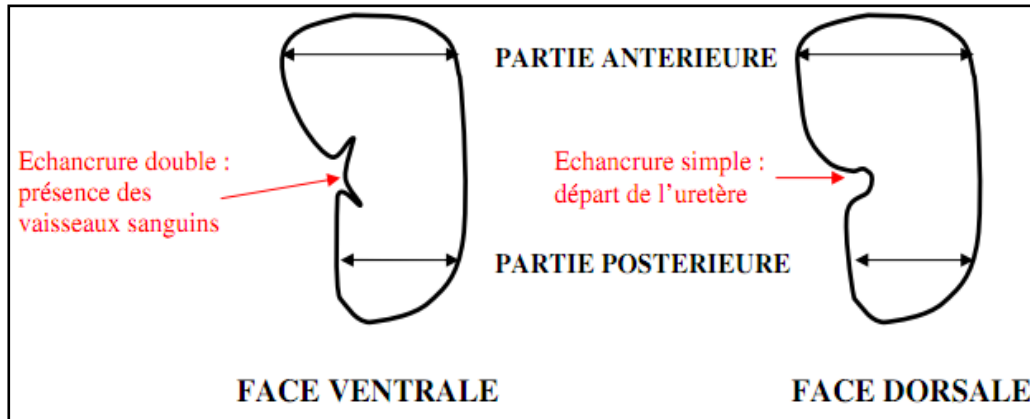


# TP DISSECTION DU REIN DE PORC

Les reins sont des organes qui ont plus ou moins la forme de « haricots » et qui présentent dans leur partie centrale une dépression : le hile. La structure qui les enveloppe (la capsule fibreuse) est généralement ôtée à l'abattoir. Les vaisseaux qui les irriguent et les uretères qui s'en échappent sont souvent abîmés.

## I - OBSERVATION DE QUELQUES CARACTERES MORPHOLOGIQUES EXTERNES



Sur le cahier en bleu

- 1) Quelle est la couleur du rein ? Pourquoi ?
- 2) Effectuer des mesures des dimensions du rein : largeur / longueur / épaisseur / masse en Kg
- 3) Dédire des observations précédentes si l'exemplaire est un rein gauche ou un rein droit.
- 4) Repérer l'uretère, l'artère et la veine rénale

→ L'uretère est un canal blanc, flasque, qui occupe toute la largeur de l'échancrure dorsale.

→ L'artère et la veine se divisent en deux à environ 1,5 cm de hile. On peut distinguer les artères des veines sachant que l'orifice des artères reste béant à cause des nombreuses fibres musculaires et élastiques que leur paroi épaisse renferme, tandis que l'orifice des veines s'aplatit car leur paroi, assez mince, contient beaucoup moins de fibres.

## II – OBSERVATION INTERNE

- a) De la main gauche, avec une pince, soulever la masse blanchâtre qui encombre le hile; de la main droite, avec les ciseaux, dégager l'uretère et les vaisseaux du tissu graisseux qui les enrobe.
- b) Réaliser une coupe frontale du rein à l'aide du scalpel.
- c) Déposer le rein dans le bac à dissection de telle sorte que la face ventrale soit disposée vers vous et la partie antérieure dirigée vers le haut.

Coller le schéma distribué dans votre cahier et légendez-le.

Mots à placer :

- Capsule – cortex – artère – veine – uretère –
- pyramide de Malpighi – calice – bassinnet – papille urinaire -

Source <http://biotechnologie.ac-montpellier.fr>